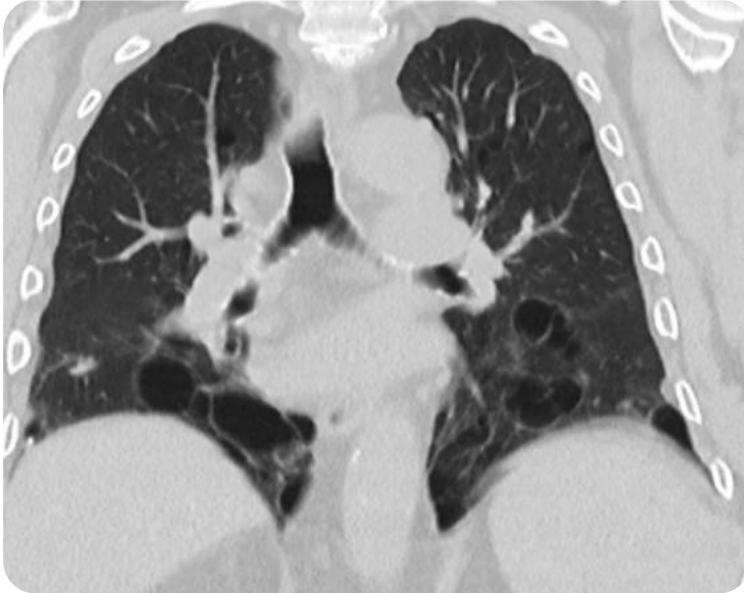


BHD

Birt-Hogg-Dubé-Syndrom



CT-Bild

- Bilaterale dünnwandige linsenförmige Zysten
- Verteilung: Basale und mediale Dominanz
- Extrapulmonal:
+/- Nierentumore



Pathophysiologie

- Autosomal-dominante Vererbung, pathogene Keimbahnvarianten im *FLCN*-Gen
- Prävalenz: 1:200.000



Diagnose

- Kombination aus kutanen, pulmonalen und/oder renalen Manifestationen
- oder Nachweis einer pathogenen Keimbahnvariante im *FLCN*-Gen
Prävalenz: 1:200.000



Klinische Präsentation

- Lungenzysten, spontaner Pneumothorax (ca. 30 %)
- Dermale Läsionen: Fibrofollikulome
- Maligne Nierentumore: bei bis zu 33 % der Patient*innen



Therapieoptionen

- Keine kausale Therapie
- Surveillance: regelmäßige MRT oder Sonographie der Nieren